

Tratamiento artroscópico intraarticular de la epicondilitis

José Luis Ávila Lafuente¹, Carmen García Rodríguez², Carlos Selas González¹, José Manuel García Pequerul¹, Óscar Jacobo Edo¹

¹ Unidad de Cirugía de Hombro y Codo. Servicio de Traumatología. Hospital MAZ. Zaragoza

² Servicio de Traumatología. Hospital Xeral-Cies. Vigo (Pontevedra)

Correspondencia:

Dr. José Luis Ávila Lafuente

Unidad de Hombro y Codo. Servicio de Traumatología y Cirugía Ortopédica. Hospital MAZ.

Avda. de la Academia General Militar, 74.

50015 Zaragoza

Correo electrónico: jlavila@maz.es

Para el tratamiento de las epicondilitis se han descrito varias técnicas, una de ellas mediante abordaje artroscópico intraarticular. Como ventajas, presenta la posibilidad de diagnóstico de otras lesiones intraarticulares asociadas, la no agresión de la fascia extensora ni del complejo ligamentario lateral del codo, el que es una técnica menos invasiva y que obtiene buenos resultados con bajo índice de complicaciones. Se presenta nuestra experiencia en el ámbito laboral y se describen minuciosamente los detalles técnicos.

Palabras clave: *Artroscopia. Epicondilitis. Codo.*

INTRODUCCIÓN

Se conoce como epicondilitis la patología caracterizada por el dolor en la zona de inserción en el epicóndilo del aparato tendinoso extensor de muñeca y mano, que genera pérdida de fuerza e impotencia funcional de la extremidad. Aparece fundamentalmente en el medio laboral (enfermedad profesional) como consecuencia de movimientos de repetición, en el ámbito deportivo, como la práctica del tenis, y de forma traumática en ocasiones. El tendón más implicado es el del músculo extensor *carpi radialis brevis* (ECRB). Histopatológicamente se corresponde con un fenómeno de tendinosis (hiperplasia angiofibroblástica) y no de

Intraarticular arthroscopic treatment for lateral epicondylitis. Many procedures have been described for treating lateral epicondylitis. One of them is the intraarticular arthroscopic approach. The advantages of this technique are to address intraarticular pathology, not violating the extensor aponeurosis or the lateral ligamentous complex, being a less invasive technique obtaining good results with a low rate of complications. It's reported the experience in our hospital for workers and there are described some technical aspects.

Key words: *Arthroscopy. Lateral epicondylitis. Elbow.*

tendinitis, como frecuentemente se consideraba⁽¹⁻³⁾. El tratamiento conservador (medicación, medidas físicas, fisioterapia e infiltraciones) es efectivo en más del 90% de los pacientes⁽⁴⁾. Sin embargo, en los casos rebeldes, es necesaria la cirugía. Se han descrito y comparado varios procedimientos terapéuticos con buenos resultados⁽⁵⁾. La artroscopia, como método mini-invasivo e intraarticular, tiene sus ventajas en manos experimentadas.

MATERIAL Y MÉTODOS

Se realizó un estudio prospectivo, consistente en la valoración de los resultados clínicos

Póster premiado en el XXVIII Congreso de la AEA de 2010

y en cuanto a cifras de baja laboral obtenido con esta técnica artroscópica intraarticular en epicondilitis. Se recogen 20 pacientes operados entre el 1 de octubre 2008 y el 31 de julio de 2009. Se les practicó por vía artroscópica una sinovectomía anterior, capsulectomía lateral parcial y exéresis de la inserción del ECRB. En 14 casos se asoció también una epicondilooplastia con fresa motorizada, y en 5 pacientes resección y/o apertura de plica sinovial condilo-radial. En 1 cirugía se practicó una condroplastia de una lesión osteocondral del *capitellum*. En 2 pacientes se infiltró corticoide intraarticular al final de la artroscopia por presentar una sinovitis muy llamativa.

Todos los pacientes provenían del medio laboral (enfermedad profesional o accidente de trabajo) y eran trabajadores manuales. El diagnóstico se llevó a cabo mediante anamnesis, exploración, radiología simple y resonancia magnética (RM) del codo. La indicación quirúrgica se estableció tras al menos 3 meses de tratamiento conservador (medicación, medidas físicas, rehabilitación, infiltraciones cortico-anestésicas y ondas de choque) sin éxito. El seguimiento en consulta se prolongó 6 meses tras la cirugía.

Se cuantificó el tiempo transcurrido, en semanas, desde la cirugía hasta el alta laboral. Para la valoración subjetiva del dolor, la escala analógica visual (EAV) –puntuando entre 0 (sin ningún dolor) y 10 (máximo dolor)– se tuvo en cuenta inmediatamente antes de la cirugía y 6 meses después de ésta. La escala clínica de medición de resultados utilizada fue la de Andrews-Carson⁽⁶⁾.

Esta tiene en cuenta la valoración subjetiva entre 20 y 100 puntos (dolor, inflamación, presencia de bloqueos o resaltes y la limitación en la actividad), la valoración objetiva entre 10 y 100 puntos (déficit de extensión de codo, arco de movimiento en flexoextensión de la articulación y balance en prono-supinación) y la valoración total, suma de las anteriores, entre 30 y 200 puntos. Considera los resultados de la siguiente forma: < 120: malo; 120-159: regular; 160-179: bueno, y 180-200: excelente.

TÉCNICA QUIRÚRGICA ARTROSCÓPICA

Se trata de una técnica artroscópica convencional de codo. Los pacientes se colocaron en decúbito lateral o decúbito prono con el codo siempre en prono (**Figura 1**). Se usa el torniquete durante la cirugía y una óptica convencional de 4,5 mm y 30°. Habitualmente sólo se trabaja en el compartimiento anterior del codo. El portal de visión es el medial proximal, y el portal de trabajo, el antero-lateral (**Figura 2**). Se usa un sinoviotomo agresivo pequeño, una fresa motorizada redonda pequeña y un vaporizador bipolar con un terminal a 50 o 90°. Igualmente, es necesaria una bomba de infusión a presión continua de suero a 40 mm de mercurio. No suele ser necesario el uso de cánulas ni otros instrumentos adicionales. Se establece profilaxis antibiótica con ceftriaxona 2 g endovenosos monodosis justo antes de la colocación

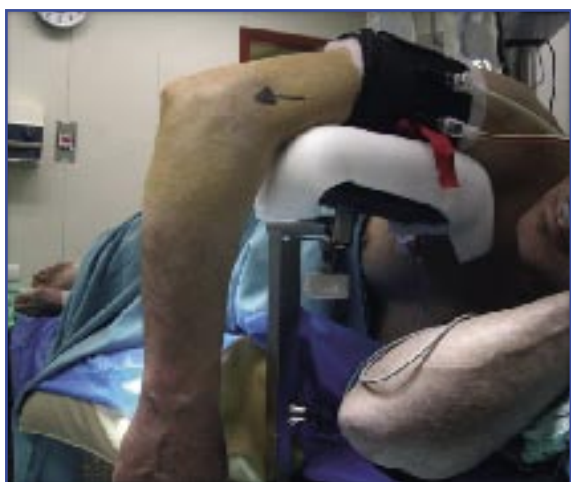


Figura 1. Colocación del paciente en decúbito lateral con codo en prono.

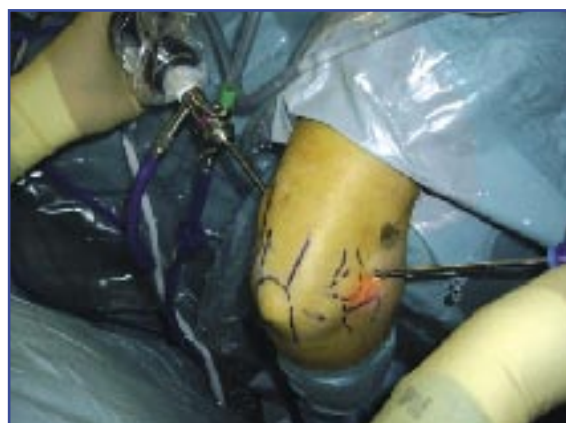

Figura 2. Detalle de las referencias anatómicas dibujadas en el codo, el portal medial proximal con el artroscopio en su interior y el portal anterolateral de trabajo con el sinoviotomo introducido.

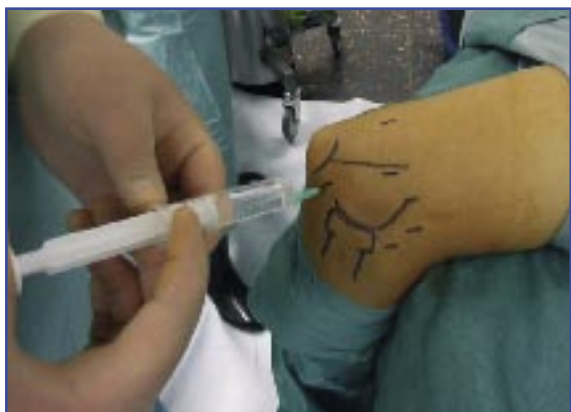

Figura 3. Distensión articular con suero a través del portal lateral directo.

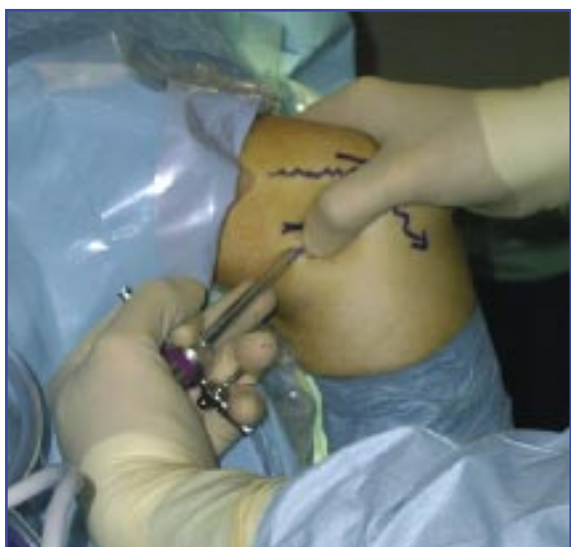

Figura 4. Detalle de la dirección de introducción de la vaina del artroscopio a través del portal medial proximal al inicio del procedimiento.

del torniquete al comienzo de la cirugía. La alternativa para alérgicos es vancomicina 1 g.

Una vez preparado el campo operatorio y dibujadas las referencias anatómicas más importantes (epicóndilo medial, septo fibromuscular medial, nervio cubital, tendón del tríceps, olécranon, epicóndilo lateral y borde lateral supracondíleo del húmero, cabeza del radio y *capitellum*) así como los portales medial proximal, anterolateral y lateral directo (en el triángulo blando posterolateral del codo), a través de este último se introduce suero fisiológico (entre 20 y 40 cm³) para distender la articulación y favorecer el acceso (Figura 3).

La introducción de la vaina del artroscopio a través del portal medial proximal se debe rea-

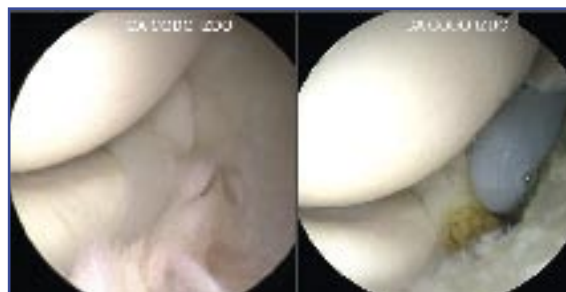

Figura 5. Imagen de una plica sinovial condilo-radial y su apertura/resección.

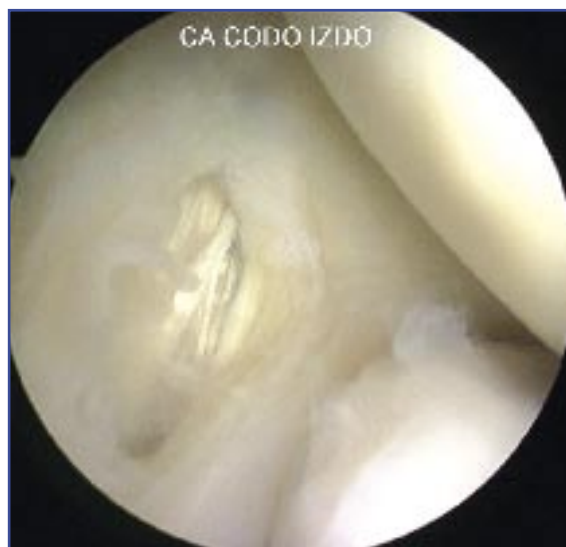

Figura 6. Al realizar la capsulectomía lateral, se pone de manifiesto la lesión tendinosa subyacente.

lizar con la precaución de atravesar anterior y muy próximo al septo fibro-muscular medial y en dirección a la articulación, posterior y distalmente para evitar lesionar, respectivamente, el nervio cubital y el paquete vasculo-nervioso anterior del codo (nervio mediano y arteria y vena humerales) durante el abordaje (Figura 4).

Se explorará completamente el compartimiento anterior del codo en busca de lesiones condrales, sinoviales, cuerpos libres, osteofitos, plicas sinoviales o cualquier otra y se tratarán mediante condroplastia, sinovectomía, resección y exéresis o apertura, respectivamente (Figura 5). Con una aguja espinal de fuera a dentro decidiremos el punto exacto para colocar el portal anterolateral de trabajo. Desde él, el primer gesto será la capsulectomía parcial lateral con el motor y/o el vaporizador hasta obtener una visión satisfactoria del ECRB (Figuras 6 y 7). Posteriormente, y con la ayuda de

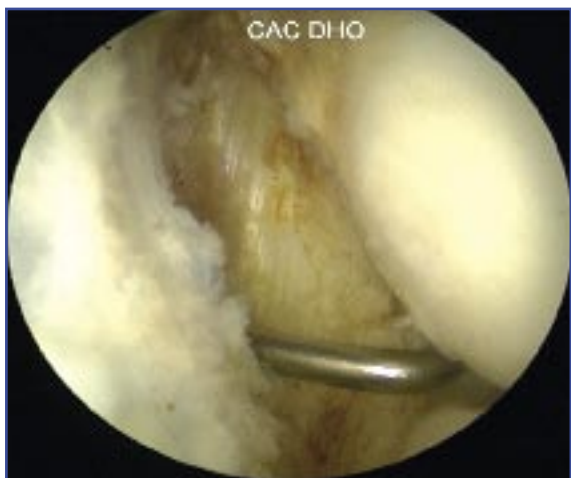

Figura 7. Tras la capsulectomía, se localiza el tendón del ECRB que tenemos que reseca.

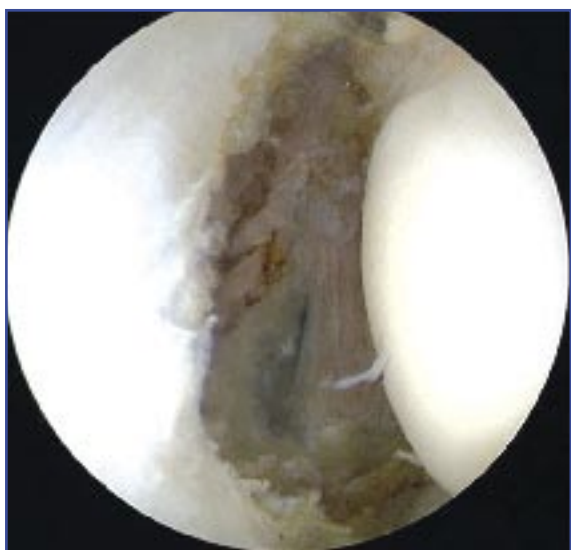


Figura 8. Aspecto del área epicondilea tras la completa capsulectomía lateral y exéresis del ECRB lesionado.

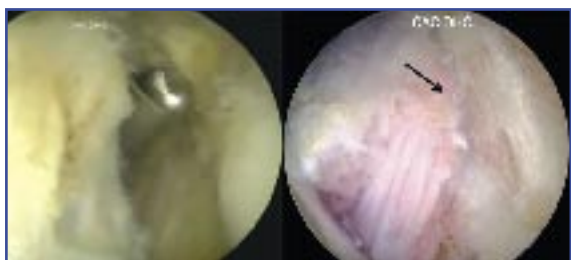

Figura 9. Imagen de la epicondilooplastia con fresa motorizada y el aspecto final del epicóndilo tras su realización (flecha).

ambos instrumentos, se practicará una resección y desbridamiento de la inserción del ECRB en el epicóndilo y de todo el tejido degenerativo tendinoso reconocible hasta comprobar que no quedan restos patológicos (Figura 8). No se debe temer por la integridad del complejo ligamentoso lateral, puesto que desde el portal de visión medial proximal y con la óptica de 30° no llega a visualizarse éste⁽⁷⁾.

Es recomendable finalizar la cirugía con la práctica de una decorticación o cruentación del área ósea epicondilea (epicondilooplastia), que se llevará a cabo con una fresa motorizada redonda pequeña, con el objeto de extirpar el periostio y las partes blandas y de exponer el hueso esponjoso (Figura 9).

La técnica artroscópica finaliza con el cierre cuidadoso de los portales y el vendaje algodónado y compresivo, sin que sea necesario el uso de drenaje. Se colocará un inmovilizador simple de forma discontinua durante 10 días hasta retirar las suturas. Se permite la flexoextensión activa suave sin dolor de forma inmediata. La rehabilitación comienza a las 3 semanas (fisioterapia pasiva, activa asistida y activa no resistida), demorando la actividad contra-resistencia y la potenciación hasta la séptima semana postoperatoria.

Es una técnica quirúrgica no compleja que se realiza en un tiempo medio de unos 40 minutos, con bajo índice de complicaciones y sin precisar un sofisticado aparataje. Es una técnica de nivel 3 de experiencia en artroscopia de codo⁽⁸⁾.

RESULTADOS

Se revisaron 20 casos de epicondilitis tratados por artroscopia, 15 hombres (75%) y 5 mujeres (25%), con una edad media de 43 años (30-58). El lado afectado fue el dominante en 13 casos (65%). Se hallaron lesiones intraarticulares asociadas en todos los casos (20; 100%): sinovitis profusa anterior en los 20 pacientes (100%), plica sinovial condilo-radial en 5 casos (25%), lesiones osteocondrales en 3 pacientes (15%), las 3 localizadas en el *capitellum*.

No aparecieron complicaciones derivadas de la técnica artroscópica: 0 casos (0%).

El alta laboral tras esta técnica fue posible en 17 casos (85%), a las 12,83 semanas de media (6-22). Tres pacientes (15%) precisaron una reintervención por falta de mejoría en cuanto a dolor y pérdida de fuerza, que no permitían la vuelta a su

trabajo habitual. En los 3 casos, se realizó posteriormente cirugía abierta (técnica clásica de Boyd y revisión del túnel radial), con mejoría en todos ellos. En 1 caso (5%) apareció una recidiva clínica, consistente en sensación subjetiva igual o parecida a la previa a la cirugía tras 6 meses desde la misma y tras el alta laboral. Este caso no precisó nueva cirugía ni ningún tratamiento específico.

Los resultados subjetivos obtenidos en cuanto a dolor según la EAV fueron: el valor medio antes de la cirugía: 7,79 (5-10); a los 6 meses de la artroscopia: 3,29 (0-7); constatándose una mejoría media en los valores de la EAV de 4,50 puntos.

La medición de resultados clínicos (escala de medición de Andrews-Carson) en el momento del alta laboral (17 casos) o de la decisión de reintervención (3 casos) puso de manifiesto para la valoración subjetiva 83,50 puntos (60-95), que suponen el 75% (15/20) de resultados buenos o excelentes. La valoración objetiva fue de 98,25 puntos (85-100), el 100% de buenos o excelentes, y la valoración total, suma de las dos anteriores, 181,75 puntos (150-195), lo que significa que en el 90% de los casos (18/20) los resultados fueron buenos o excelentes.

DISCUSIÓN

Aunque la epicondilitis es una patología habitualmente bien controlada con tratamiento conservador convencional⁽⁴⁾, en ocasiones no se soluciona siquiera con otras terapias más sofisticadas como la radiofrecuencia, el láser, las ondas de choque, la inyección de sangre autóloga o de factores de crecimiento, neurotoxina botulínica, técnicas percutáneas u otras⁽⁹⁻¹²⁾. En esos casos rebeldes, la cirugía es la solución. Se han descrito numerosas técnicas abiertas con las que se obtienen buenos resultados⁽³⁾, si bien la mínima invasividad, la no agresión a la fascia extensora y la posibilidad de objetivar lesiones intraarticulares asociadas hacen de la artroscopia un arma ventajosa⁽¹³⁾. Las técnicas endoscópicas para el tratamiento de la epicondilitis fueron descritas hace tiempo, tanto extraarticulares⁽¹⁴⁾ –que minimizan la agresividad local pero sin controlar las lesiones articulares– como las intraarticulares^(13,15). Estas últimas se han demostrado efectivas, reproducibles y seguras⁽¹⁶⁾.

En el 100% de los casos revisados, aparecieron otras lesiones intraarticulares asociadas. Si no

tuviéramos en cuenta la sinovitis del compartimiento anterior del codo, las lesiones osteocondrales (3 casos) y la plica sinovial (5 casos), son lesiones importantes, que precisan tratamiento para la mejora de los síntomas, que se ven beneficiadas de la técnica artroscópica intraarticular y no se pueden controlar de forma correcta con las técnicas abiertas convencionales⁽¹⁷⁾.

En esta serie revisada no han aparecido complicaciones derivadas de la técnica (neuroapraxia, infección articular, infección de herida, fístula sinovial, inestabilidad ligamentaria, etc.). En la bibliografía se recogen igualmente tasas mínimas de complicaciones^(5,7,16).

Volviéron a su actividad laboral previa 17 de los 20 pacientes tras esta técnica. En los 3 que no lo hicieron el motivo se atribuyó a que se trataba de cuadros de epicondialgia mixta (epicondilitis y síndrome del túnel radial), que son los más rebeldes al tratamiento en cualquiera de sus aproximaciones⁽¹⁸⁾. El tiempo medio hasta la reincorporación al trabajo es algo superior al de las series publicadas, dado que en la bibliografía apenas se han estudiado series en trabajadores manuales de esfuerzo⁽⁷⁾. En cambio, estos datos son semejantes o mejores que los de los casos tratados con cirugía abierta convencional^(5,19).

Los resultados clínicos globales (alta) y cualitativos (escalas de medición) fueron favorables. Los resultados de la valoración subjetiva de la epicondilitis, es decir, el dolor y la sensación de pérdida de fuerza, en el medio laboral, siempre son peores que en otros medios como el deportivo, debido a la compensación económica y a las ventajas que pueden obtener los trabajadores, como un cambio o modificación de puesto de trabajo. Si analizamos las cifras obtenidas con la escala de medición de Andrews-Carson, llama la atención cuál es la moda (los datos más frecuentemente obtenidos): 9/20 casos (45%) con resultados subjetivos de 90 puntos, objetivos de 100 y totales de 190. Ello traduce unos resultados muy satisfactorios de la técnica, con exploración objetiva perfecta e impresión subjetiva de mínimas molestias, que generan una leve o muy leve pérdida de fuerza.

El tratamiento artroscópico intraarticular de la epicondilitis rebelde incluye la exéresis del tejido afectado mediante resección del ECRB sin posterior reparación de éste y sin alterar el complejo ligamentoso lateral, decorticación del epicóndilo, y diagnóstico y tratamiento de otras lesiones articulares asociadas, de forma mínimamente in-

vasiva. Se observa que es una técnica que obtiene buenos resultados, con un índice muy bajo de complicaciones, de manejo preferente en este tipo de pacientes, habitualmente hallados en el medio laboral, donde fundamentalmente aparece este tipo de patología.

AGRADECIMIENTOS

Al personal de Enfermería de Quirófano del Hospital MAZ por su constante implicación en el desarrollo de nuevas técnicas y por la ilusión, la colaboración y el constante interés en la preparación de nuevos proyectos.

BIBLIOGRAFÍA

1. Kraushaar BS, Nirschl RP. Tendinosis of the elbow (tennis elbow). Clinical features and findings of histological, immunohistochemical and electron microscopy studies. *J Bone Joint Surg Am* 1999; 81: 259-78.
2. Khan KM, Cook JL, Kannus P, Maffulli N, Bonar SF. Time to abandon the "tendinitis" myth: Painful, overuse tendon conditions have a non-inflammatory pathology. *Br Med J* 2002; 324: 626-7.
3. Nirschl RP, Pettrone FA. Tennis elbow: the surgical treatment of lateral epicondylitis. *J Bone Joint Surg Am* 1979; 61: 832-9.
4. Coonrad RW, Hooper WR. Tennis elbow: its course, natural history, conservative and surgical management. *J Bone Joint Surg Am* 1973; 55: 1177-82.
5. Szabo SJ, Savoie FH, Field LD, Ramsey JR, Chad D, Hosemann BA, Gastonia NC, Jackson MS. Tendinosis of the extensor carpi radialis brevis: an evaluation of three methods of operative treatment. *J Shoulder Elbow Surg* 2006; 15: 721-7.
6. Andrews JR, Carson WG. Arthroscopy of the elbow. *Arthroscopy* 1985; 1: 97-107.
7. Owens BD, Murphy KP, Kuklo TR. Arthroscopic release for lateral epicondylitis. *Arthroscopy* 2001; 17 (6): 582-7.
8. Savoie FH. Guidelines to becoming an expert elbow arthroscopist. *Arthroscopy* 2007; 23 (11): 1237-40.
9. Edwards SG, Calandruccio JH. Autologous blood injections for refractory lateral epicondylitis. *J Hand Surg (Am)* 2003; 28: 272-8.
10. Haake M, König IR, Decker T, Riedel C, Buch M, Müller HH. Extracorporeal shock wave therapy clinical trial group. Extracorporeal shock wave therapy in the treatment of lateral epicondylitis: a randomized multicenter trial. *J Bone Joint Surg Am* 2002; 84: 1982-91.
11. Hoens AM. Low intensity Nd: YAG laser irradiation for lateral epicondylitis. *Clin J Sport Med* 2001; 12: 55.
12. Altay T, Günel I, Öztürk H. Local injection treatment for lateral epicondylitis. *Clin Orthop* 2002; 398: 127-30.
13. Baker CL, Jones GL. Current Concepts: Arthroscopy of the elbow. *Am J Sport Med* 1999; 27: 251-64.
14. Brooks-Hill AL, Regan WD. Extra-articular arthroscopic lateral elbow release. *Arthroscopy* 2008; 24: 483-5.
15. Baker CL, Cummings PD. Arthroscopic management of miscellaneous elbow disorders. *Oper Tech Sports Med* 1998; 6: 16-21.
16. Kuklo TR, Taylor KF, Murphy KP, Islinger RB, Heekin RD, Baker CL. Arthroscopic release for lateral epicondylitis. A cadaveric model. *Arthroscopy* 1999; 15: 259-64.
17. Nirschl RP. Tennis elbow. *Orthop Clin North Am* 1973; 4: 787-800.
18. Sarhady NS, Korday SN, Bainbridge LC. Radial tunnel syndrome: diagnosis and management. *J Hand Surg* 1998; 23A: 617-9.
19. Cohen M, Romeo A. Lateral epicondylitis: open and arthroscopic treatment. *J Am Soc Surg Hand* 2001; 1: 172-6.